

Masculino de 78 años



Antecedentes Personales de Hipertensión Arterial y Dislipidemia



Paciente se despierta sin poder hablar y sin mover el hemicuerpo derecho

Arriba ambulancia a domicilio Pre-notificación a Clínica Sagrada Familia

Se realiza angiografía

Se inicia tratamiento endovascular

7.46 AM

8.17 AM

8.52 AM

9.10 AM

11 PM

8.02 AM

8.35 AM

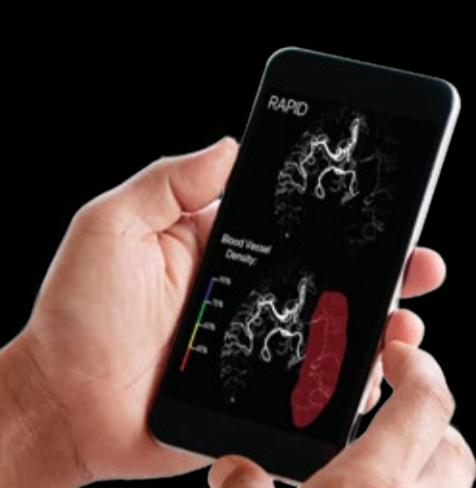9.02 AM

Se acuesta a dormir

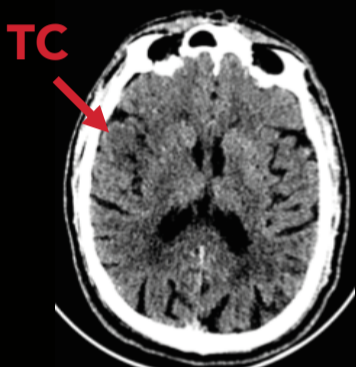
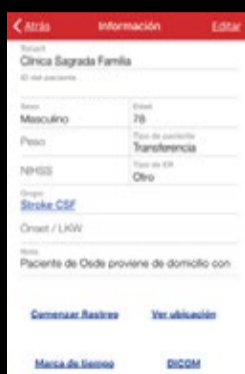Esposa llama a servicio de emergencia

Arriba a Clínica Sagrada Familia NIHSS 21 puntos

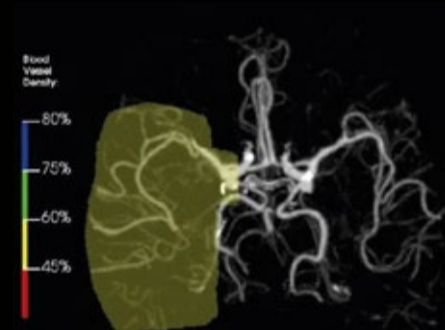
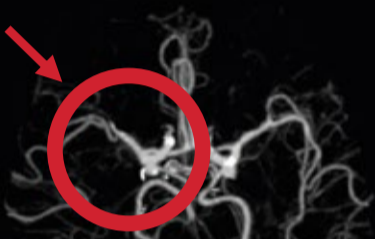
RAPID analiza imágenes en tiempo real



Join



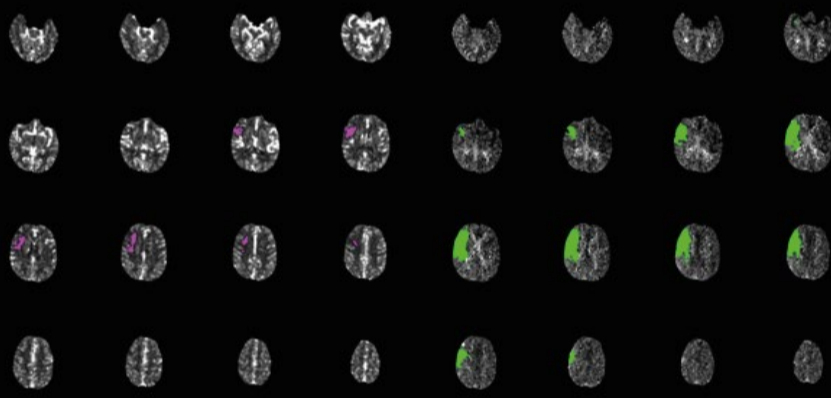
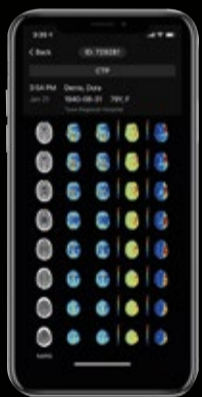TC



Perdida en la diferenciación cortico subcortical a nivel insular derecha e hipodensidad subcortical frontal derecha.

Oclusión a nivel del ramo superior de la arteria cerebral derecha segmento M2.

RAPIDAI

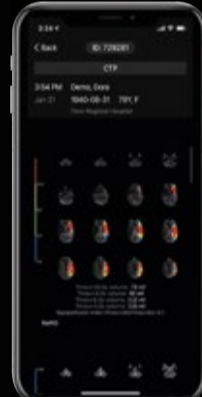

CBF<30% volume: 10 ml

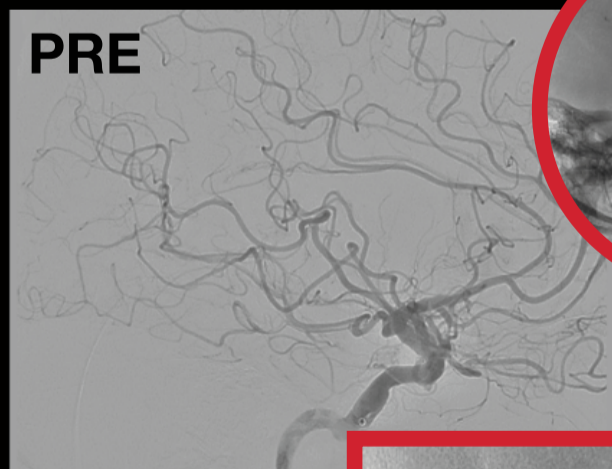
Mismatch volume: 57 ml
Mismatch ratio: 6.7

Tmax>6.0s volume: 67 ml

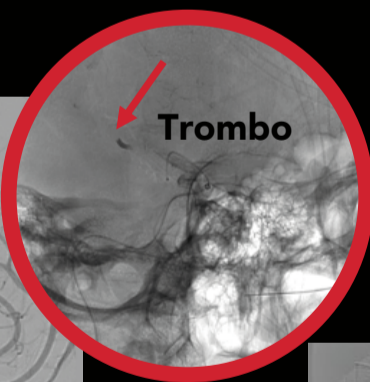
RAPID



AD

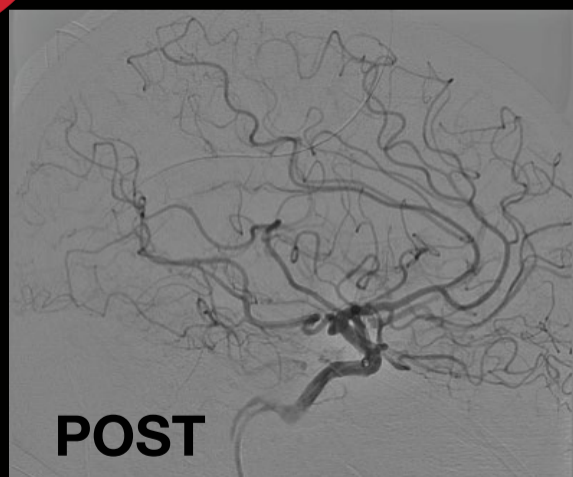
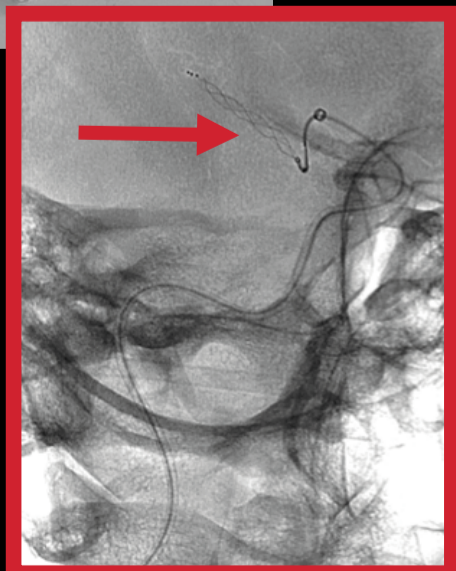

PRE



Trombo

Oclusión del ramo superior del segmento M2 de la arteria cerebral media derecha, grado 0 en la clasificación TIC1 modificada.



POST

Se realizó trombectomía mecánica con stent retriever, consiguiendo reperfundación y reestablecimiento del flujo, TIC1 III.